Aus dem Institut für Pharmakologie und physiologische Chemie zu Rostock.

Experimentelle Untersuchungen über die W. H. Schultze'sche Oxydasereaction.

Inaugural-Dissertation

ACAD. LUGD. BAT. BIBL.

zur

Erlangung der Doktorwürde

der

Medizinischen Fakultät der Universität Rostock

vorgelegt

von

ARNO KLOPFER.

Rostock.
Rats- und Universitäts-Buchdruckerei von Adlers Erben, G. m. b. H.
1912.

Gedruckt mit Genehmigung der Medizinischen Fakultät zu Rostock.

Referent: Herr Geh. Med.-Rat Professor Dr. Kobert.

Im Jahre 1885 benutzte P. Ehrlich[1]) die Fähigkeit thierischer Gewebe als Sauerstoffüberträger zu wirken dazu, diese Gewebe oxydative Farbstoffsynthesen ausführen zu lassen und schloss aus der vollzogenen Synthese auf oxydirende Eigenschaften der gefärbten Gewebspartien. Diese Methode, durch Farbenreactionen die Beziehung der lebenden Gewebe zur Sauerstoffübertragung festzustellen, ist an mikroskopischen Schnitten nicht benutzt worden, bis sie 1909 W. H. Schultze[2]) aufnahm. Vor ihm hatten Dietrich und Liebermeister[3]) indophenolbildende Körnchen in Bacillenleibern gefunden, die gegen chemische und andere Beeinflussungen sehr beständig waren. An Eiterausstrichen hatte Winkler[4]) 1907 die Indophenolreaction der Leukocyten beobachtet. Schultze[5]) veröffentlichte dann über seine weitergeführten Untersuchungen über diese Frage noch zwei weitere Mittheilungen. An Gefrierschnitten mit Formol vorgehärteter Organe fand er blaugefärbte Körnchen in allen polynucleären neutrophilen Leukocyten, den Mastzellen, den eosinophilen Zellen und den Myelocyten. Ferner sah er blaue Körnchen in den serösen Zellen der Speicheldrüsen und in der Thränendrüse. Schultze verwandte seine Methode hauptsächlich zur Differentialdiagnose der verschiedenen Formen der weissen Blutzellen bei Leukämie. Dass auch Fett die Indophenolreaction, wenn auch in einem anderen Farbenton, giebt, führte er schon in seiner ersten Veröffentlichung an. Die Schultze'schen Ergebnisse wurden bestritten von A. Dietrich[6]), der auf Grund der Färbung des Fettes bei der Indophenolreaction diese auf Anwesenheit von Lipoiden im Gewebe zurückführte und ihr eine Fermenthätigkeit als Grundlage absprach. Strassmann[7]) gab eine Methode zur Fixirung der Leuko-

1) Das Sauerstoffbedürfniss des Organismus. Berlin 1885.

2) Ziegler's Beiträge. 1909. Bd. 45. No. 5. S. 127.

3) Centralbl. f. Bakteriol. 1902. Bd. 32. S. 858.

4) Folia haematologica. 1907.

5) Centralbl. f. allgem. Pathol. u. pathol. Anatomie. Bd. 20. S. 901. — Münch. med. Wochenschr. 1910. No. 42. S. 2173.

6) Centralbl. f. allgem. Pathol. u. pathol. Anatomie. Bd. 19. S. 3.

7) Centralbl. f. allgem. Pathol. u. pathol. Anatomie. Bd. 20. No. 13. S. 577.

cytengranula an; er schreibt allen Leukocyten diese Reaction zu. Die letzte Veröffentlichung über die Oxydasereaction stammt von v. Gierke[1]). Er macht auf die Unterschiede der Indophenolreaction an ganz frischen und an formolfixirten Geweben aufmerksam. Die an die Granula gebundenen Oxydasen der Drüsenzellen der Leber, Niere, Schilddrüse und des Muskels vertragen keine Formalinfixirung im Gegensatz zu den Leukocytengranulis, die Schultze beschrieben hatte. v. Gierke unterscheidet danach resistente und labile Oxydasen. Da die Angaben über Oxydasen der drüsigen Organe, an denen ihr Verhalten vielleicht Aufklärung einiger biologischer Fragen verspricht, ziemlich unzureichend sind, unternahm ich eine Nachprüfung an frischem Thiermaterial und versuchte, ob sich durch Setzen gewisser Bedingungen der sichtbare Oxydasegehalt der Gewebe vielleicht verändern liesse.

I. Untersuchungen normaler Organe.

Zunächst wurden die lebensfrischen Organe einer Reihe normaler Thiere, die durch Entbluten aus der Carotis getödtet waren, untersucht, und zwar kamen zur Verwendung solche von Kaninchen, Katzen, Meerschweinchen und Fröschen. Zuerst soll das Bild der Organe, die ohne jede Fixirung lebensfrisch zu Gefrierschnitten verarbeitet wurden, geschildert werden.

Bei der Färbung verfuhr ich genau nach der Vorschrift, wie sie v. Gierke (l. c.) angiebt, mit der Modification, dass die Schnitte nicht auf dem Objectträger gefärbt wurden, sondern im Schälchen in einer Mischung von gleichen Theilen einer 1 proc. Lösung von α-Naphthol (Merck) + einer 1 proc. Lösung von Dimethyl-Para-Phenylendiamin (Merck) 2—3 Minuten gefärbt, dann kurz in Leitungswasser abgespült und in Glyceringelatine aufbewahrt wurden. Die labilen Oxydasen der drüsigen Organe behielten ihre Färbung nur wenige Stunden unverändert bei. Dann diffundirte der Farbstoff über den ganzen Schnitt unter allmählichem Abblassen der Granula. Die Leukocytengranula hielten ihre Färbung meist mehrere Tage unverändert fest. Bei allen untersuchten Thierarten verhielten sich die Organe gegen die Oxydasereaction gleich.

Niere: Bei frischen unfixirten Nieren, von denen ich jedes Mal von der Rinde bis zur Papille durchgehende Schnitte anfertigte, fällt zunächst das grundsätzlich verschiedene Verhalten von Rinde und Mark gegen die Oxydasereaction auf. Makroskopisch setzt sich die diffus und intensiv blaugefärbte Rinde in einer scharfen Linie von dem gänzlich farblosen Mark ab. (Abb. 1.)

Mikroskopisch sind die Epithelien des Markes vollkommen ungefärbt; nur stellenweise sieht man die blauen Granula eines Leukocyten. Die Grenze zwischen gefärbter Rinde und ungefärbtem Mark ist auch mikroskopisch ganz scharf ausgesprochen. Direct nebeneinander liegen im Verlauf desselben Canälchens die letzten noch mit blauen Granulis erfüllten Epithelzellen der Rinde und die ersten ungefärbten des Markes. Es erscheinen so die Tubuli recti in zwei ganz verschieden reagirende Hälften

1) Münch. med. Wochenschr. 1911. No. 44. S. 2315.

getheilt. Im Allgemeinen ist als Grenze die Umschlagstelle der Henle-schen Schleifen anzusehen, die man häufig gerade noch mit blauen Granulis erfüllt an der Grenze gegen die ungefärbte Zone antrifft, doch ist nicht mit Sicherheit auszuschliessen, dass mitunter auch die Henle'sche Schleife sich in zwei gegen die Indophenolreaction verschieden reagirenden Abschnitten darstellt, weil wegen der Unmöglichkeit einer Gegenfärbung der Kerne im ungefärbten Nierenantheil Umschlagstheile der Schleife leicht übersehen werden können. In den Tubuli contorti ist das Bild verschieden, je nachdem eine gleichzeitig angestellte Sudanfärbung Fett in den Epithelien erkennen lässt oder nicht. In mikroskopisch nicht fetthaltigen Epithelien zeigt sich das ganze Protoplasma von sehr feinen blauen Granulis erfüllt, die von der Basalmembran bis zum Canälchenlumen ganz gleichmässig vertheilt sind. In anderen Fällen enthält das Proto-

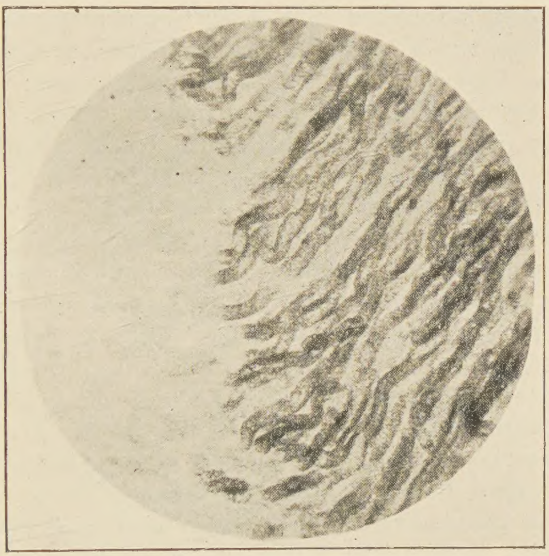

Abb. 1.

plasma der Epithelien grössere Körnchen und Körner von mehr violetter, ins Röthliche spielender Farbe, aber nicht die staubfeinen, hellblauen Granula. Die Controlsudanfärbung zeigt dann an den Stellen der violetten Tröpfchen rothgefärbtes Fett. Dass die Indophenolreaction auch Fett färbt, ist von Schultze schon zugegeben und von Dietrich gegen die Brauchbarkeit der Reaction eingewendet werden. In meinen Versuchen war jedoch stets der Unterschied zwischen den hellblauen staubfeinen Granulis und den viel grösseren violettgefärbten Fetttropfen so deutlich, dass ein Zweifel an der Natur der gefärbten Bestandtheile nicht aufkam. Ausserdem ergab auch die stets als Controle ausgeführte Sudanfärbung das Vorhandensein oder Fehlen von Fett. In den Glomerulis waren in von Fall zu Fall verschiedener Zahl Zellen zu sehen mit fein und reichlich granulirtem Protoplasma. Es waren stets Leukocyten, wie sich dies aus der Beständigkeit ihrer Granulafärbung gegen vorhergehende

Formalinfixirung ergab. In den Epithelien der Bowman'schen Kapsel habe ich niemals Granula gesehen. Die Indophenolreaction zeigt so sehr schön den oft beträchtlichen Gehalt der im Uebrigen ungefärbten Glomeruli an mehrkernigen Leukocyten, die bei anderen Färbungsmethoden in zellreichen Glomerulis lange nicht so deutlich hervortreten.

Nach einer wenn auch kurzen Formalinfixirung lässt sich das ganze Bild der Granulazeichnung in der Niere nicht mehr hervorrufen, nur die polynucleären Leukocyten heben sich dann mit ihren blauen Granulis in dem im Uebrigen ungefärbten Gewebe sehr deutlich ab.

Leber: In frischen unfixirten Leberschnitten lassen die fetthaltigen Leberzellen niemals Granula erkennen. Einige wenige Lebern, die nach der Sudanfärbung fettfrei sind, zeigen blaue Körnchen im Protoplasma der Leberzellen, die aber etwas grösser und nicht so dicht angeordnet sind wie die der Epithelien der Nierenrinde. In einigen Fällen zeigen die Kupffer'schen Sternzellen eine feine Granulirung, ebenso die Epithelien der grösseren Gallengänge. An formolfixirten Stücken sind nur noch granulirte Leukocyten in den Capillaren zu sehen; daneben färbt sich das Fett der Leberzellen rasch und intensiv violett.

Herz: Die quergestreifte Musculatur des Herzens zeigt in allen untersuchten Fällen eine sehr reichliche feine dunkelblaue Körnelung, wie sie auch von v. Gierke beschrieben ist. Beziehungen zur Querstreifung fallen nicht auf, vielmehr scheinen die blauen Körnchen ganz gleichmässig über einfach und doppeltbrechende Substanz vertheilt zu sein. Kurze Formolfixirung vernichtet diese Granulafärbung vollkommen.

Lunge: Frische Lungenstücke zeigen eine deutliche Blaufärbung, dem Verlauf der Alveolarsepten folgend. Die Zellen, die die Indophenolfärbung annehmen, sind grossentheils mehrkernige Leukocyten. Das Fett der stets ziemlich reichlich vorhandenen verfetteten Alveolarepithelien färbt sich immer rasch violettroth. Oft hat es den Anschein, dass auch unverfettete Alvolarepithelien die Indophenolfärbung geben, doch ist ohne Kernfärbung die Differenzirung gegen mehrkernige Leukocyten meist unsicher. Das Bild formolfixirter Lungenstücke weicht nicht von dem beschriebenen ab.

Milz: Die grossen Leukocyten zeigen reichliche und intensive Granulafärbung, die auch Formolfixirung verträgt.

Pankreas: Ausser einigen mehrkernigen Leukocyten, die im Lumen oder in der Umgebung der Ausführungsgänge liegen, nehmen weder die Drüsenzellen noch die Epithelien der Ausführungsgänge eine Granulafärbung an.

Speicheldrüsen: Die Speicheldrüsen mehrerer Kaninchen gaben bei der Oxydasereaction ein auffallendes Bild. Die Epithelien der Ausführungsgänge sind dicht mit feinen blauen Körnchen erfüllt. Die an die Ausführungsgänge sich anschliessenden Drüsenzellen enthalten auch noch Granula, die aber mit fortschreitender Entfernung von den Ausführungsgängen sehr rasch an Zahl abnehmen. Das mikroskopische Bild nimmt sich dadurch wie ein Injectionspräparat der Ausführungsgänge aus. (Abb. 2.)

Gehirn: Bei zwei Kaninchengehirnen tritt keine Spur von Granulafärbung ein.

Wie durch Formalin, so wird auch durch vorhergehende kurz dauernde Alkoholbehandlung die Granulafärbung der Nierenepithelien vernichtet. Die Granula der Leukocyten erweisen sich in einigen Versuchen als sehr widerstandsfähig gegen Behandlung mit 96 proc. Alkohol, Chloroform und Aceton. Nach einstündiger Einwirkung dieser Mittel tritt die Granulafärbung der Leukocyten in der Milz und in den Glomerulis der Niere sogar noch etwas intensiver als ohne diese Vorfixirung auf; dabei scheinen die Granula an Zahl etwas verringert, die einzelnen Körnchen aber grösser zu sein.

Wie auch schon von den anderen Untersuchern angegeben ist, ist auch in meinen Versuchen durch Kochen der Gewebsschnitte die Oxydasereaction vernichtet worden.

Leber und Niere von Fröschen zeigen dasselbe Verhalten gegen

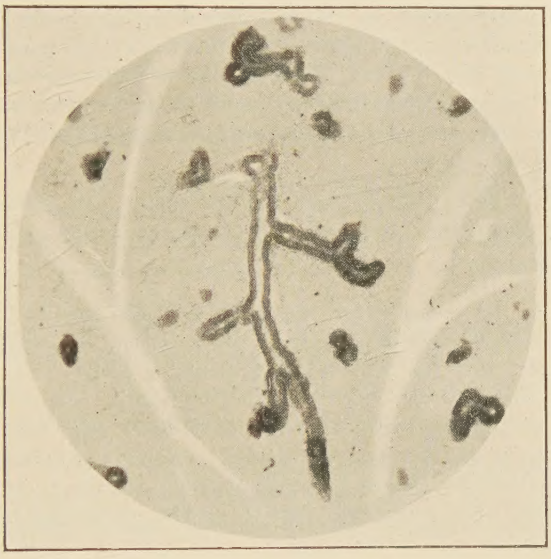

Abb. 2.

die Oxydasereaction wie die gleichen Organe von Warmblütern. Die rothen Blutkörperchen von Kalt- und Warmblütern zeigen niemals Indophenolkörnchen. Auf Zusatz von Wasserstoffsuperoxyd wird das Blut rasch und intensiv blau, wie dies ja schon von Schultze beschrieben ist.

II. Versuche mit Aenderung der Blutvertheilung.

Da der im mikroskopischen Schnitt sichtbar zu machende Oxydasegehalt der unter normalen Bedingungen stehenden Organe nach den vorliegenden Untersuchungen anscheinend recht gleichmässig ist, war es zu prüfen, ob durch Eingriffe, von denen eine Beeinträchtigung der Zelloxydation zu erwarten stand, sich auch eine mikroskopische Veränderung der Oxydasereaction nachweisen liesse. Von solchen Eingriffen wurden geprüft, zunächst Veränderungen der Blutvertheilung, nämlich Anämie und venöse Stauung.

Als Testobject wurde immer die Niere untersucht, weil sie nach den Erfahrungen an den Organen normaler Thiere wohl den gleichmässigsten Gehalt an Oxydasen besitzt und der Vergleich der die Indophenolreaction gebenden Rinde mit dem ungefärbten Mark die Erkennung einer Zu- oder Abnahme ziemlich leicht macht.

Versuch I. Am 9. 1. 12. 10 Uhr 30 Min. a. m. wird bei einem grossen Kaninchen die linke Nierenarterie unterbunden. Die Bauchwunde wird wieder geschlossen. 3 Uhr 15 Min. p. m., also nachdem die Ligatur fast 5 Stunden gelegen hat, wird das Thier durch Entbluten getödtet. Die linke Niere ist etwas grösser als die rechte, in der Kapsel einige flächenhafte Blutungen; die Consistenz der Niere ist derb, auf der Schnittfläche ist die Rinde blass, von gelblicher Farbe; das Mark ist ziemlich blutreich, von weisslichen, zur Papille ziehenden Streifen durchsetzt.

Mikroskopisch rechts: die Oxydasereaction ergiebt das übliche Bild, das Mark vollkommen farblos, die Epithelzellen der Rinde dicht von feinen blauen Körnchen erfüllt.

Links: Die Marksubstanz ist ebenfalls ganz ungefärbt, in der Rinde liegen vereinzelte, stark granulirte Canälchenquerschnitte inmitten grosser Bezirke, die gar keine Granulafärbung angenommen haben. Die Epithelzellen dieser nicht granulirten Harncanälchen sehen im ungefärbten Präparat gequollen und klumpig aus. Ein formolfixirtes Stück der Niere zeigt bei Färbung mit Hämalaun-Sudan III ausgedehnte beginnende Nekrose der Epithelien.

Ergebnis: Eine fünfstündige Unterbindung der Nierenarterie vermindert einwandfrei und stark die die Oxydasereaction gebenden Granula der Rindenepithelien.

Versuch II. Bei einem grossen Kaninchenweibchen wird am 8. 1. 12 12 Uhr Mittags die rechte Nierenvene unterbunden. 3 Uhr p. m., also nach dreistündigem Liegen der Ligatur, wird das Thier durch Entbluten getödtet. Die rechte Niere ist fast doppelt so gross als die linke, sehr stark bluthaltig, in der Rinde finden sich einige blassere Stellen. Mikroskopisch: Die linke Niere zeigt das übliche Bild der stark gebläuten Rinde und des farblosen Markes. Rechts: Die Epithelien der Nierenrinde sind ebenso stark mit blauen Körnchen angefüllt wie die der linken Niere, das Mark ist ungefärbt. Ein gehärtetes Präparat ergiebt starke Stauungsniere ohne erkennbare Nekrose.

Ergebniss: Eine 3 stündige starke Blutstauung der Niere durch Venenunterbindung vermindert nicht nachweisbar die Oxydasen der Nierenrinde.

Versuch III. Bei einem grossen Kaninchen wird am 9. 1. 12 9 Uhr 30 Min. Vormittags die linke Nierenvene unterbunden. 3 Uhr 30 Min. p. m., also 6 Stunden nach Anlegung der Ligatur, wird das Thier durch Entbluten getödtet. Die linke Niere ist 2—3 mal grösser als die rechte, schwarzroth verfärbt, von sehr derber Consistenz, in der Kapsel flächenhafte Blutungen. Das renale Ende des Ureters ist hyperämisch und ödematös, die Schnittfläche ist gleichmässig blutreich. Mikroskopisch rechts das übliche Bild. Besonders reichlich gebläut sind die Epithelien der Henleschen Schleife, weniger reichlich die Granula der Tubuli contorti. Links: Die Canälchenquerschnitte sind durch erweiterte Capillaren stark auseinandergedrängt. Die Grenze zwischen der gebläuten Rinde und dem ungebläuten Mark ist wieder ganz scharf. Im Zwischengewebe von Rinde und Mark Anhäufungen granulirter Leukocyten. Es macht den Eindruck, als ob die Granulafärbung der Rinde etwas weniger intensiv und weniger verbreitet wäre als auf der nicht gestauten Seite.

Ergebniss: Eine sechsstündige Stauung durch Unterbinden der Nierenvene vermindert die Indophenolreaction der Nierenrinde nicht wesentlich.

III. Versuche mit Gifteinwirkungen.

Es wurde geprüft die Vergiftung mit 1. Kohlenoxyd, 2. Blausäure, 3. Phosphor, 4. Chloralhydrat, 5. Arsen, und 6. einem Saponin.

Versuch IV. Vergiftung durch Leuchtgas. Ein Meerschweinchen wird unter einer Glocke durch langsames Einleiten von Leuchtgas betäubt, nach eingetretener Betäubung an die Luft gebracht und nach vollständiger Erholung durch dauernde Leuchtgaseinleitung getödtet. Athemstillstand eine Stunde nach Beginn des Versuches. Bei der Section ist im Blute Kohlenoxydhämoglobin leicht nachzuweisen. Die Oxydasereaction wird sofort nach dem Tode an frischen Gefrierschnitten angestellt.

Das Herz zeigt sehr rasch und stark die Oxydasereaction.

In der Leber sind nur wenige blaue Granula in den Zellen zu sehen, streckenweise fehlen sie ganz. An einigen Stellen sind Fetttröpfchen violett gefärbt.

Niere: Die Epithelien der Tubuli contorti zeigen nur spärliche Granula. Reichlich gebläut sind die Epithelien der Henle'schen Schleife. Die Marksubstanz ist farblos.

Ergebniss: Anscheinend hat die Leuchtgasvergiftung die Menge der indophenolbildenden Granula in der Leber und in den gewundenen Harncanälchen etwas vermindert. Diese Verminderung ist mit Wahrscheinlichkeit auf die Sauerstoffentziehung zurückzuführen.

Versuch V. Ein Meerschweinchen wird tagsüber 12 Stunden lang unter der Einwirkung eines Gemisches von Luft und Leuchtgas gehalten, das es noch nicht völlig betäubt. Die Nacht über bleibt das Thier an der Luft, am nächsten Morgen wird es durch Leuchtgas in $^3/_4$ Stunden getödtet. Organe gleich nach dem Tode geschnitten. Der Befund ist wie bei Versuch IV.

In der Niere finden sich neben einigen reichlich granulirten Harnkanälchen grosse Strecken mit sehr schwacher oder fehlender Granulirung.

Ergebniss: Länger dauernde Leuchtgaseinwirkung verringert die Menge der oxydativen Granula ziemlich deutlich in Leber und Nierenrinde.

Versuch VI. Vergiftung mit Blausäure. Ein mittelgrosses Meerschweinchen erhält subcutan am 13. 12. 11 $^1/_2$ ccm einer 1 proc. KCN-Lösung, eine Viertelstunde später 1 ccm derselben Lösung. Tod nach 45 Min. Organe sogleich nach dem Tode untersucht.

Die Leber zeigt nur violettrothe Fettfärbung.

In der Niere deutliche Granulafärbung der Rinde. Zahlreiche Leukocyten in den Glomerulis gefärbt.

Im Herzen in der Musculatur reichliche blaue Körnchen.

Versuch VII. Ein mittelgrosses Kaninchen erhält am 13. 12. 11 Abends subcutan $^1/_2$ ccm einer 1 proc. KCN-Lösung. Im Verhalten nichts Auffälliges.

Am 14. 12. Morgens 1 ccm derselben Lösung. Nach einigen Minuten Dyspnoe, dann sehr starke Krämpfe, die sich mit kurzen Pausen, in denen das Thier bewusstlos daliegt, wiederholen. Tod eine Stunde nach der Einspritzung. Bei der Section in Brust- und Bauchhöhle deutlicher Blausäuregeruch.

Mikroskopisch in der Leber nur stark gefärbte Fetttropfen.

In der Niere das übliche Bild der Granulafärbung, besonders reichliche Körnchen in der Henle'schen Schleife. In den Tubuli contorti theilweise mangelhafte bis fehlende Granulafärbung, doch besteht nicht der sichere Eindruck einer Verminderung.

Herz: Sehr schöne und deutliche Granulafärbung.

Ergebniss: Die Vergiftung mit Blausäure, die bekanntlich alle Fermentprocesse hemmt, hat in diesen beiden Versuchen, auch in Versuch VII,

wo das Thier ziemlich lange unter Blausäurewirkung stand, keine nachweisbare Verminderung der oxydativen Granula in Niere, Herz und Leber ergeben. Im Gegensatz dazu giebt Raubitschek[1]) an, dass die Oxydasereaction bei Thieren, die durch Cyankali getödtet sind, in allen Organen, besonders im Herzen negativ ausfällt. Dies Fehlen der Reaction auf oxydirende Zellfermente sieht er als Beweis für die innere Erstickung bei der Blausäurevergiftung an. Die Ergebnisse meiner Versuche stehen zu dieser Angabe in Widerspruch; doch dürfte ihr positiver Ausfall beweisender sein als der negative, an dem ausser der Blausäure noch andere unbekannte Ursachen betheiligt sein können.

Versuch VIII. Vergiftung mit Phosphor. Ein mittelgrosses Meerschweinchen erhält subcutan am 6. 12. 11 1 ccm 1 proc. Phosphoröls. Am 11. 12 ist das Thier moribund, wird deshalb durch Entbluten getödtet.

Leber: Gross, schwer. Schnittfläche intensiv gelb. Nierenrinde schon makroskopisch deutlich fetthaltig.

Mikroskopisch: Dass Fett, das in grossen Tropfen fast alle Leberzellen ausfüllt, hat sich intensiv violett gefärbt.

Niere: In den Epithelien zahlreicher Harncanälchen violette Fetttröpfchen. Solche verfetteten Epithelien zeigen keine Granulafärbung. Die nicht verfetteten Canälchen der Rinde und der Schleifenregion zeigen reichliche intensiv gefärbte Granula. Viele granulirte Leukocyten in den Glomerulis und im Zwischengewebe.

Herz: Die oxydativen Granula der Musculatur sind gut erhalten. Leukocyten ziemlich reichlich zwischen den Muskelfasern.

Milz: Reichlich granulirte Leukocyten, ziemlich viel gelbbraunes Pigment.

Ergebniss: Die Vergiftung mit Phosphor, die die Oxydationen aller Körperzellen hemmt, vermindert nicht nachweislich die oxydativen Granula.

Versuch IX. Vergiftung mit Chloralhydrat. Ein mittelgrosses Kaninchen erhält am 14. 12. 11 0,5 Chloralhydrat in Wasser gelöst subcutan. Da es am nächsten Morgen keine Erscheinungen zeigt, Einspritzung von 1,0 derselben Lösung. Das Thier liegt den Tag über mit oberflächlicher Athmung, tief benommen da, erwacht jedoch am Nachmittag wieder. 7 Uhr Abends erhält es darum 2,0 Chloralhydrat in Lösung subcutan; Tod 9 Uhr Abends. Section und Untersuchung der Organe am nächsten Morgen.

Mikroskopisch: In der Leber nur das reichlich vorhandene Fett violett gefärbt.

Niere: Sehr scharfe Grenze von Rinde und Mark, dies ist vollkommen farblos. Die Epithelien der Nierenrinde enthalten sehr zahlreiche feine dunkelblaue Granula. In den Glomerulis und dem Zwischengewebe granulirte Leukocyten in ziemlich grosser Anzahl.

Ergebniss: Vergiftung mit einem Narcoticum der Fettreihe beeinflusst die Menge der oxydativen Granula in den drüsigen Organen nicht merklich.

Versuch X. Vergiftung mit Arsen. Ein mittelgrosses Meerschweinchen erhält am 7. 12. 11 2 ccm 2 proc. Liqu. Kalii arsenicosi subcutan. Tod nach drei Stunden. Die Section ergiebt einige frische Blutgerinnsel im Oberbauch, aber keine Verletzung von Darm oder Leber. Das Arsen ist also in die freie Bauchhöhle gespritzt und sehr rasch resorbirt worden. Tod dadurch und durch Shockwirkung.

Mikroskopisch: Die Leber zeigt in wenigen Läppchen im Centrum violett ge-

1) Wien. klin. Wochenschr. Jahrg. 1912. No. 4.

färbtes Fett. In allen nicht verfetteten Leberzellen blaue Granula, die aber nicht so feinkörnig sind wie die der Niere. Grosse granulirte Leukocyten in den Capillaren.

Niere: Alle Epithelien in der Nierenrinde sind sehr reichlich und fein granulirt.

Ergebniss: Die Vergiftung mit Arsen beeinflusst nicht die oxydativen Granula von Leber und Niere.

Versuch XI. Vergiftung mit Solanin. hydr. Ein Meerschweinchen bekommt subcutan am 7. 12. 11 Morgens 0,02 Solanin, Abends wiederum 0,02 Solanin und am 8. 12., da keine Erscheinungen vorhanden sind, 0,05. Gestorben am 9. 12. Morgens. Section ergiebt hämoglobinhaltiges Oedem an der Einspritzungstelle, sonst nichts Auffallendes.

Mikroskopisch: In der Leber Färbung des reichlichen Fettes, einige granulirte Leukocyten in den Capillaren.

Die Niere zeigt das übliche Bild der reichlich granulierten Rinde und des farblosen Markes. Auf die Nephritis wurde nicht untersucht.

Ergebniss: Ein Gift aus der Saponinreihe, lässt die oxydativen Granula in Leber und Niere unverändert.

Kurz zusammengefasst haben die vorliegenden Untersuchungen folgendes Ergebniss:

1. Der mikroskopisch sichtbar zu machende Oxydasegehalt normaler Thierorgane und zwar der Niere, Leber, Herz und Milz ist bei den verschiedenen untersuchten Thierarten und Individuen sehr gleichmässig. Auffallend ist die sehr scharfe Differenzirung der Rinde von den Markbestandtheilen der Niere, für die eine Erklärung in sämmtlichen physiologischen Lehr- und Handbüchern nicht zu finden ist.

2. Fett nimmt ebenfalls die Indophenolfärbung an, doch ist der Farbenton rothviolett und von dem hellblauen der Oxydasereaction leicht zu unterscheiden. Die gleichzeitige Färbung von oxydativen Granulis und Fett in derselben Zelle wurde nicht beobachtet. Die Indophenolreaction nicht verfetteter Zellen in fetthaltigen Organen geht sehr rasch zurück unter gleichzeitig stärkerem Hervortreten der Fettfärbung. Dies liesse an eine Abgabe des von den Granulis synthetisch gebildeten Farbstoffes an das Fett denken. Dagegen spricht aber, dass die Fettfärbung auch an formolfixirten Schnitten, in denen die Oxydasereaction zerstört ist, zu Stande kommt.

3. Die Oxydasereaction der drüsigen Zellen und der Musculatur wird durch Kochen und Fixirung in Formalin und Alkohol zerstört. Dagegen vertragen die Granula der Leukocyten diese Fixirung. Selbst ein halbstündiges Aufbewahren der Schnitte in 96 proc. Alkohol, Chloroform oder Aceton verhindert nicht eine nachfolgende Oxydasereaction der Leukocyten, nur sind dann die staubfeinen Granula zu grösseren intensiv gefärbten Körnern zusammengeflossen. Eine kurze vorhergehende Alkoholfixirung lässt sogar die oxydativen Granula der Leukocyten noch schärfer hervortreten. Es ist also die von v. Gierke aufgestellte Scheidung in resistente und labile Granula sehr scharf ausgesprochen.

4. Versuche, die Oxydasen der drüsigen Organe und der Musculatur durch Einwirkungen, welche die innere Oxydation schädigen, zu beein-

flussen, ergaben ein sicheres Resultat, nämlich eine deutliche Verminderung der Granula, nur bei länger dauernder Absperrung der Blutzufuhr durch fünfstündiges Unterbinden der zuführenden Arterie und durch langsame Erstickung durch Leuchtgas. Dagegen liess sich durch länger dauernde venöse Stauung, durch Vergiftung mit Blausäure, Phosphor, Chloralhydrat, Arsen und einem Saponin keine mikroskopisch nachweisbare Verringerung der Oxydasen der drüsigen Organe und der Herzmusculatur erreichen.

Beziehungen der mikroskopisch sichtbar zu machenden Oxydasen in drüsigen Organen zur Function dieser Organe sind bisher nicht erwiesen. Es sind in den drüsigen Organen so vielerlei Oxydasen gefunden, von denen eine jede nur eine chemisch eng umgrenzte Art von Oxydationen leistet, dass man nicht von einer einzelnen Oxydation, die in diesem Falle eine Phenoloxydation ist, weitgehende Schlüsse auf Zustand und Function des betreffenden Organes ziehen kann. Besonders wäre das total verschiedene Verhalten von Rinden- und Marksubstanz der Niere gegen die Indophenolreaction, das auch die geraden Harnkanälchen in zwei verschieden reagirende Abschnitte zerlegt, functionell kaum zu erklären. Man kann also nur sagen, dass die fermentartige Fähigkeit einzelner Theilchen der Zelle, synthetisch Indophenol zu bilden, durch langsame Erstickung in Folge Absperrung der Blutzufuhr oder Verdrängung des Oxyhämoglobins durch Kohlenoxydhämoglobin gehemmt und sogar verhindert wird. Dass auch andere fermentative Processe gleichzeitig geschädigt werden, ist anzunehmen, aber durch Ausbleiben der Indophenolreaction nicht bewiesen. Auffallend ist, dass die Vergiftung mit Blausäure, die doch in vitro alle fermentativen Lebensprocesse lahmlegt, nach den vorliegenden Versuchen auf die Indophenolreaction der Organe des vergifteten Thieres gar keinen Einfluss hat. Dies zwingt uns, die Theorie der Blausäurewirkung von neuem auf ihre Richtigkeit zu prüfen.

Lebenslauf.

Carl Arno Klopfer, geboren am 1. November 1885 zu Lobenstein (Reuß j. L.), besuchte die Gymnasien zu Schleiz und Gera (Reuß) und bestand Ostern 1907 in Gera die Reifeprüfung. Von S.-S. 1907 bis einschließlich des S.-S. 1908 studierte er in Jena, wo er auch während des ersten Semesters seiner Dienstpflicht genügte. Im W.-S. 1908/09 studierte er in Kiel, kehrte im nächsten Semester nach Jena zurück, wo er Ende des S.-S. 1909 die ärztliche Vorprüfung bestand. In den beiden nächsten Semestern besuchte er die Universitäten Berlin und Würzburg und bezog im W.-S. 1910/11 die Universität Rostock, wo er die letzten drei Semester bis zur Beendigung seiner Studien verblieb.